Współczesna Onkologia (2006) vol. 10; 4 (156–159)

Guzy okolicy oczodołowej – wybrane problemy diagnostyczne i terapeutyczne

The orbital tumors – some problems in diagnostics and treatment

Krzysztof Osmola, Marian Nowaczyk

Katedra i Klinika Chirurgii Szczękowo-Twarzowej,
Akademia Medyczna im. Karola Marcinkowskiego, Poznań

Lokalizacja nowotworu złośliwego w obrębie lub sąsiedztwie oczodołu jest wyjątkowo niekorzystna dla chorego. Obok problemów onkologicznych pojawiają się trudności okulistyczne, neurochirurgiczne – związane z bliskim sąsiedztwem mózgoczaszki, laryngologiczne oraz problemy z rekonstrukcją i protezowaniem utraconych tkanek. Żaden z nowotworów złośliwych nie wykazuje szczególnej predylekcji do tej lokalizacji. W dostępnej literaturze najczęściej opisywane są złośliwe guzy nabłonkowe. Skomplikowana anatomia tej okolicy oraz psychospołeczne funkcje twarzy w znacznym stopniu ograniczają możliwości pobrania tkanek do histopatologicznego badania przedoperacyjnego. Takie umiejscowienie nowotworu znacznie ogranicza możliwość radioterapii, a częste guzy nabłonkowe słabo reagują na chemioterapeutyki, dlatego podstawową formą leczenia pozostaje zabieg chirurgiczny.
W pracy przedstawiono 2 przypadki nowotworów okolicy oczodołowej. Omówiono problemy związane z rozpoznawaniem i leczeniem guzów umiejscowionych wewnątrzoczodołowo, jak i naciekających okoliczne tkanki. Analiza trudności diagnostycznych i operacyjnych wskazuje na konieczność ścisłej współpracy wielospecjalistycznej.

Słowa kluczowe: nowotwory głowy i szyi, guzy oczodołu.

Wstęp

W obrębie oczodołu i jego obrzeża mogą występować różne stany patologiczne o cechach klinicznych guza. Spotyka się zarówno zmiany nowotworowe, jak i ogniska przerzutowe. Mogą to być nowotwory łagodne bądź złośliwe, wywodzące się z tkanek miękkich (np. z gruczołu łzowego) lub z kości. Najczęściej spotyka się łagodne zmiany o typie tłuszczaka, naczyniaki krwionośne i chłonne, nerwiaki itp. W oczodole może się umiejscowić również torbiel skórzasta. Nowotwory złośliwe to najczęściej raki, mięsaki, chłoniaki oraz guzy wywodzące się z gałki ocznej. Okolica ta może być również zajęta procesem osteodystrofii [1–3]. Pierwotnie ognisko chorobowe może znajdować się na zewnątrz oczodołu, np. w sitowiu lub w zatoce szczękowej i szybko rozprzestrzeniać się do wnętrza. Zwłaszcza zmiany w obrębie sitowia są częstą przyczyną wczesnej inwazji oczodołu. Zmiany nowotworowe mogą również rozwijać się w obrębie jamy oczodołu. Umiejscowione w okolicy górnej ściany oczodołu mogą wnikać do wnętrza czaszki przez bezpośrednie niszczenie kości, przez szczelinę oczodołową górną i przez kanał nerwu wzrokowego do dołu środkowego. Jednym z najczęstszych objawów jest wytrzeszcz, będący wyrazem dynamiki procesu rozrostowego.

Leczenie, polegające na usunięciu guza nowotworowego, powinno uwzględniać wszystkie możliwości zachowania gałki ocznej.

Pomimo dużej liczby chorych onkologicznych operowanych w Klinice Chirurgii Szczękowo-Twarzowej Akademii Medycznej im. Karola Marcinkowskiego w Poznaniu przypadki zmian w okolicy oczodołowej są nieliczne.

Cel pracy

Celem pracy jest przedstawienie 2 przypadków guzów umiejscowionych w oczodole i jego okolicy, ilustrujących problemy związane z diagnostyką i leczeniem nowotworów tego obszaru.

Opis przypadków

Przypadek I

61-letni chory z rozległym naciekiem nowotworowym okolicy oczodołowej (ryc. 1.). Pierwszym objawem chorobowym zauważonym przez chorego było niewielkie owrzodzenie umiejscowione w okolicy przyśrodkowego kąta oka. Chory bagatelizował objawy, ponieważ zmiana powiększała się powoli, bez dolegliwości bólowych. Gdy owrzodzenie stało się wyraźnie widoczne zasłaniał je okularami przeciwsłonecznymi. Do kliniki zgłosił się po 7 latach od zauważenia objawów, gdy noszenie okularów stało się niemożliwe z powodu znacznego powiększenia owrzodzenia.

Podczas badania stwierdzono owrzodzenie nowotworowe lewej okolicy oczodołowej. Naciek nowotworowy zniszczył większość struktur okolicy oczodołowej: powieki, gałkę oczną, kości nosowe i rozprzestrzeniał się w kierunku sitowia.

A particularly unfavorable localization of a malignant tumor for the patient is the localization in vicinity of the orbital cavity. Besides the oncological problems, some other disturbances like ophthalmological concerned with eyeball and its muscles, neurosurgical concerned with the nearness to the central nervous system and problems with reconstruction and prosthesis of lost tissues may appear. None of the malignant tumors has predilection to this orbital area. In the literature epithelial tumors are most commonly described. The possibilities of the proper size of the biopsy for the purpose of histology diagnostics are also restricted and depend on the complicated anatomy and psychosocial functions of the face. Application of radiation therapy is also limited while epithelial tumors of the head and neck only in a small percentage tend to respond to chemotherapy. That is why surgical excision of the tumor with a proper margin of the uninvolved tissue is the basis of the treatment. This paper shows case reports of the patients with malignant tumors in the vicinity of the orbital area. Problems concerned with the management and treatment of such tumors are discussed below. Analysis of the difficulties in management and surgery intervention reveals necessity of close cooperation of different specialties.

Key words: head and neck tumors, orbital tumors.

Ryc. 1. Owrzodzenie nowotworowe lewej okolicy oczodołowej
Fig. 1. *Neoplastic ulceration of the left orbital region*

Ryc. 2. Guz prawego oczodołu
Fig. 2. *Tumor of the right orbit*

W ogólnym znieczuleniu wycięto guz wraz z boczną ścianą nosa, sitowiem i zawartością lewego oczodołu pozostawiając częściowo jego okostną na bocznej i górnej ścianie. Ubytek poresekcyjny pokryto płatem czołowym, który wgoił się bez powikłań. Po ok. 2 tyg. wykonano drugi etap zabiegu polegający na odcięciu wgojonego płata i jego odprowadzeniu na czoło. Chory stawił się do kontroli pooperacyjnej tylko raz, miesiąc po wypisaniu z kliniki.

Przypadek II

88-letnia chora została przyjęta z powodu jednostronnego wytrzeszczu o nieustalonej etiologii. Pierwsze objawy w postaci przetoki w okolicy przyśrodkowego kąta oka pojawiły się ok. 5 mies. wcześniej. Chora była leczona przez okulistę, który stosował antybiotykoterapię. Po 3 mies. wystąpiły zaburzenia widzenia obuocznego, które skierowały chorą do tutejszej kliniki. Nie towarzyszyły im dolegliwości bólowe. Około 3 lata wcześniej kilkakrotnie występowało krwawienie z nosa. Chora wiązała to z przebytym zabiegiem usunięcia zatrzymanego zęba 13, po którym wystąpił znaczny obrzęk i pierwsze krwawienie.

W dniu przyjęcia stwierdzono obecność guza w górno-przyśrodkowym kwadrancie prawego oczodołu, ograniczającego ruchomość gałki ocznej, zwłaszcza w kierunku przyśrodkowym i ku górze (ryc. 2.).

Badanie KT wykazało niejednorodną masę hipodensyjną z wyraźną, wzmacniającą się po podaniu urografiny otoczką, zlokalizowaną w prawym sitowiu, powodującą destrukcję ściany przyśrodkowej prawego oczodołu. Zmiana wpuklała się do światła prawego oczodołu, modelując mięsień prosty przyśrodkowy oraz wrastała w jamę nosową po prawej stronie. Obraz może odpowiadać śluzowiakowi (*mucocele*) prawego sitowia i zmianom pozapalnym w zatokach szczękowych (badanie nr 859-99) (ryc. 3.).

Badanie histopatologiczne materiału uzyskanego punkcją cienkoigłową wykazało obecność komórek nowotworowych, prawdopodobnie raka płaskonabłonkowego. W trakcie zabiegu z cięcia nad przyśrodkową ścianą oczodołu odsłonięto zmianę i pobrano wycinek do badania histopatologicznego, które wykazało przewlekły proces zapalny, ogniskowo z obecnością granulocytów obojętnochłonnych. Jednak biorąc pod uwagę pierwotny wynik z punktatu (komórki nowotworowe, prawdopodobnie rak płaskonabłonkowy), usunięto guz wraz z sitowiem, zachowując gałkę oczną.

Ostateczne pooperacyjne badanie histopatologiczne wykazało naciek mogący odpowiadać rakowi anaplastycznemu. Przebieg pooperacyjny był niepowikłany. Miejscowa wznowa pojawiła się ok. 2 lata po rozpoznaniu guza. Stan

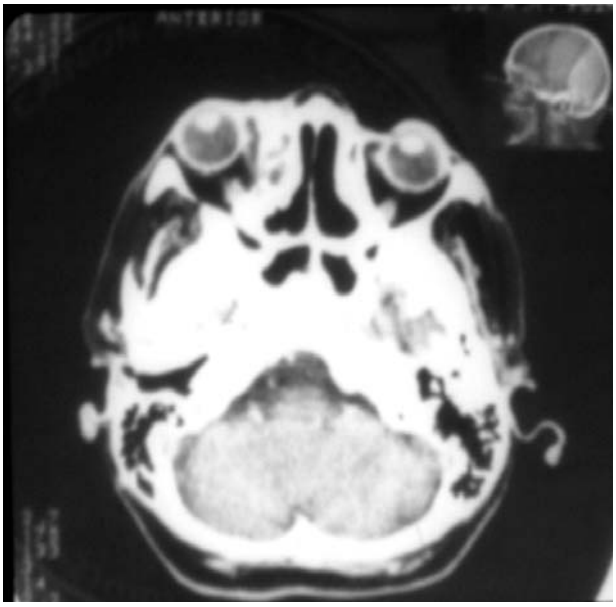

Ryc. 3. Obraz KT guza prawego oczodołu
Fig. 3. *CT scan of the right orbit*

ogólny chorej nie pozwalał jednak na podjęcie leczenia operacyjnego i skierowano ją do Kliniki Onkologii, a następnie do opieki paliatywnej.

Omówienie

Przedstawione przypadki prezentują niektóre z problemów występujących w przebiegu diagnostyki i leczenia guzów oczodołu i okolicy oczodołowej. Różnorodność umiejscowienia zmian i dróg rozprzestrzeniania się powodują, że wycięcie guza okolicy oczodołowej może napotykać wiele trudności anatomiczno-operacyjnych. Radykalne usunięcie rozlegle naciekających guzów wiąże się często z otwarciem przedniego dołu czaszki i koniecznością plastyki ewentualnego uszkodzenia opony. Należy jednak dążyć do zachowania podstawowych zasad postępowania, jak usunięcie *en bloc* tkanek chorobowych i natychmiastowa rekonstrukcja ubytków kostnych oraz pokrycie ich tkankami miękkimi [4–6]. Opisany przypadek raka kolczystokomórkowego naciekającego gałkę oczną ilustruje problemy rekonstrukcyjne tej okolicy. Szczególnie dramatyczne są dla chorego następstwa egzenteracji oczodołu, będącej poważnym problemem funkcjonalnym i estetycznym. Zabieg ten uniemożliwia zastosowanie protez gałki ocznej. W takim przypadku możliwości rekonstrukcyjne są znacznie ograniczone. Wyniki odtwarzania powiek i worka spojówkowego dla umocowania protezy gałki ocznej nadal nie są w pełni zadowalające, a rehabilitacja protetyczna (egzoproteza) jest pod względem czynnościowym dalece niedoskonała. Zastosowana technika pokrycia ubytku pojedynczym płatem arterializowanym wydaje się spełniać podstawowe wymogi rekonstrukcji. Inni autorzy stosują kombinacje płatów lub płaty złożone [7–12].

W opisanych przypadkach nie stwierdzono zniszczenia kości górnej ściany oczodołu. Jednak pogranicze jamy czaszki może być przyczyną problemów okołooperacyjnych. Istotna więc jest dobra diagnostyka obrazowa za pomocą badania KT lub MR. Pozwala to na przygotowanie leczenia zespołowego, zapewniającego zaopatrzenie ewentualnego połączenia jamy czaszki z oczodołem i przywrócenie ciągłości uszkodzonej opony twardej mózgu. Ponadto nowoczesne tomografy KT pozwalają obecnie na zastosowanie systemów CAD (*computer-aided design*) i CAM (*computer-aided manufacturing*) dla projektowania i wykonania indywidualnych protez odtwarzających ściany oczodołu [13, 14].

Drugi z prezentowanych przypadków wskazuje na trudności diagnostyki przedoperacyjnej. W początkowym okresie obserwacji obraz kliniczny mógł sugerować proces zapalny (przetoka). Prowadzona przez okulistę terapia antybiotykowa doprowadziła do wyleczenia przetoki w przyśrodkowym kącie oka, jednak pojawienie się zaburzeń widzenia obuocznego nasuwało podejrzenie tzw. guza rzekomego i zdecydowało o przyjęciu chorej do szpitala. Są to zmiany patologiczne, posiadające cechy guza nowotworowego, będące następstwem nieswoistego procesu zapalnego. Te nieswoiste ziarniniaki rozwijają się stosunkowo szybko, manifestując się jednostronnym wytrzeszczem. W badaniu histopatologicznym stwierdza się nacieki limfocytarne w nowo wytworzonej, zmienionej zapalnie tkance łącznej. Przeprowadzone u chorej badanie KT sugerowało śluzowiaka sitowia po prawej stronie. W takich przypadkach dodatkową metodą diagnostyki może być wziernikowanie zatok lub sitowia. Jednak biorąc pod uwagę wywiad opisujący wcześniejsze krwawienia z nosa, zdecydowano pobrać materiał drogą nakłucia guza. Wynik badania sugerujący raka nie korelował z obrazem radiologicznym. O trudnościach diagnostyki mikroskopowej świadczą w tym przypadku 3 różniące się rozpoznania histopatologiczne.

Przegląd piśmiennictwa i własne spostrzeżenia potwierdzają, że złożoność patologii oczodołu może być przyczyną trudności diagnostycznych i terapeutycznych. Wskazana jest więc ścisła współpraca lekarzy wielu specjalności – chirurgów szczękowo-twarzowych, neurochirurgów, okulistów, histopatologów, radiologów, laryngologów – na wszystkich etapach rozpoznawania i leczenia.

Piśmiennictwo

1. Henderson JW, Farrow GM. Primary malignant mixed tumors of the lacrimal gland. Report of 10 cases. Ophthalmology 1980; 87: 466-75.
2. Reese AB. Expanding lesions of the orbit. Trans Ophthalmol Soc UK 1971; 91: 85-104.
3. Shammas HF, Blodi FC. Orbital extension of Choroidal and ciliary body melanomas. Arch Ophthalmol 1977; 95: 2002-5.
4. Cuesta-Gil M, Concejo C, Acero J, Navarro-Vila C, Ochandiano S. Repair of large orbito-cutaneous defects by combining two classical flaps. J Craniomaxillofac Surg 2004; 32: 21-7.
5. Jackson IT, Laws ER Jr, Martin RD. The surgical management of orbital neurofibromatosis. Plast Reconstr Surg 1983; 71: 751-8.
6. Munro IR, Lauritzen CGK. Periorbital tumors. In: Craniofacial Surgery E.P. Caronni Little, Brown and Company Boston/Toronto 1985.
7. Donahue PJ, Liston SL, Falconer DP, Manlove JC. Reconstruction of orbital exenteration cavities. The use of the latissimus dorsi myocutaneous free flap. Arch Ophthalmol 1989; 107: 1681-3.
8. Marques A, Brenda E, Magrin J, Kowalski LP, Andrews JM. Critical analysis of methods of reconstruction of exenterated orbits. Br J Plast Surg 1992; 45: 523-8.

9. Meleca RJ, Mathog RH. Bone graft implantation for correction of the anophthalmic orbit. Arch Otolaryngol Head Neck Surg 1994; 120: 49-55.
10. Murray JE, Matson DD, Habal MB, Geelhoed GW. Regional cranio-orbital resection for recurrent tumors with delayed reconstruction. Surg Gynecol Obstet 1972; 134: 437-47.
11. Savage RC. Orbital exenteration and reconstruction for massive basal cell and squamous cell carcinoma of cutaneous origin. Ann Plast Surg 1983; 10: 458-66.
12. Wilson JS, Westbury G. Combined craniofacial resection for tumour involving the orbital walls. Br J Plast Surg 1973; 26: 44-56.
13. Clauser L, Sarti E, Dallera V, Galie M. Integrated reconstructive strategies for treating the anophthalmic orbit. J Craniomaxillofac Surg 2004; 32: 279-90.
14. Eufinger H, Wittkampf AR, Wehmoller M, Zonneveld FW. Single-step fronto-orbital resection and reconstruction with individual resection template and corresponding titanium implant: a new method of computer-aided surgery. J Craniomaxillofac Surg 1998; 26: 373-8.

Adres do korespondencji

dr n. med. Krzysztof Osmola
Katedra i Klinika Chirurgii Szczękowo-Twarzowej
Akademia Medyczna
ul. Przybyszewskiego 49
60-355 Poznań
e-mail: k_osmola@op.pl